

Участие структур лимбико-диэнцефального комплекса в формировании межполушарной асимметрии ЭЭГ человека

Г.Н.Болдырева

Институт высшей нервной деятельности и нейрофизиологии

РАН, Москва

Важным аспектом изучения нейрофизиологических механизмов обеспечения межполушарной асимметрии является уточнение характера участия глубинных церебральных структур в формировании этого фундаментального свойства ЦНС. Одним из подходов к изучению этой проблемы является анализ нейродинамических перестроек, возникающих в условиях церебральной патологии, в частности при поражении структур, выполняющих регуляторную функцию в осуществлении интегративной деятельности мозга. К таким структурам в первую очередь относятся диэнцефальные и лимбические отделы, которым, согласно многочисленным литературным данным, отводится ведущая роль в регуляции уровня бодрствования, организации функции памяти, эмоциональной сферы, интеграции сложных поведенческих и других системных реакций (Гращенко,1964; Латаш,1980; Бехтерева, Смирнов,1971; Брагина,1974; Виноградова,1975; Ониани,1980; Симонов,1987 и др.).

В настоящей работе представлены данные, полученные на основании обобщения результатов исследования 260 больных с очаговым поражением диэнцефальной области (опухоли гипофиза, III желудочка, краниофарингиомы) и 77 больных с опухолью, оказывающей воздействие на медиобазальные отделы височной доли (гиппокамп и соседние с ним образования). Все больные проходили лечение в научно-исследовательском Институте нейрохирургии им. академика Н.Н.Бурденко РАМН. Анализируемые формы поражения рассматривались нами в качестве разных вариантов модели хронического воздействия очага на таламо-гипоталамические и гиппокампаль-

ные структуры большого мозга человека. Целесообразность изучения особенностей поражения диэнцефальных и лимбических отделов вместе обусловлена нейрофизиологическими данными о функциональном единстве этих структур мозга, составляющих лимбическую систему. При этих формах поражения в патологический процесс в разной степени и комбинациях вовлекаются структуры, взаимодействие между которыми, согласно концепции П.В.Симонова (1981), определяет в конечном итоге организацию целостных поведенческих реакций организма.

Необходимо отметить, что поражение структур лимбико-диэнцефального комплекса, в отличие от других форм очаговой церебральной патологии, вызывает значительно меньший % локальных изменений в коре и сопровождается преимущественно нарушением общей картины пространственно-временной организации биопотенциалов мозга (Болдырева, 2000). В связи с этим поиск информативных признаков дезорганизации ЭЭГ в этих случаях представляется чрезвычайно важной задачей не только в теоретическом плане, но имеет и большую практическую значимость.

В наших исследованиях основное внимание было уделено изучению межцентральных отношений с использованием спектрально-когерентного анализа ЭЭГ с последующим картированием. Мы полагали, что использование когерентного анализа является наиболее адекватным при уточнении вклада регуляторных церебральных структур, определяющих особенности функционирования мозга как целостной системы, в формирование межполушарной асимметрии ЭЭГ. Наряду с этим проводилась трехмерная локализация эквивалентных дипольных источников отдельных паттернов ЭЭГ (Коптелов, Гнездицкий, 1989) с использованием программы Brainloc (МБН, Россия).

Результаты анализа ЭЭГ исследованных больных рассматривались в сопоставлении с данными проведенного нами в тех же методических условиях исследования пространственно-временной организации электрических процессов мозга 50 здоровых людей в разных условиях функциони-

рования. Эти данные нашли отражение в нашей монографии (Русинов, Гриндель, Болдырева, Вакар 1987), а также в ряде работ нашей лаборатории (Жаворонкова, Болдырева, Доброхотова, 1988; Жаворонова, 1990; Boldyreva, Zhavoronkova, 1991).

При клинико-электроэнцефалографических сопоставлениях использовались данные комплексного исследования, включающего верификацию топографии патологического очага на основании результатов компьютерной и ядерно-магнитно-резонансной томографии (КТ, ЯМР).

Анализ электрической активности мозга больных с поражением диэнцефальных отделов обнаружил, что наиболее характерной чертой реорганизации ЭЭГ является нарушение картины пространственного распределения в коре больших полушарий альфа-ритма. Сравнительная оценка особенностей реорганизации ЭЭГ с разными анатомо-топографическими формами поражения диэнцефальной области, а именно с преимущественным вовлечением в патологический процесс таламических или гипоталамических образований позволила выявить ряд специфических признаков изменения пространственной организации альфа-ритма в коре.

Было установлено, что поражение гипоталамуса сопровождается усилением, главным образом, дистантной синхронизации в коре. Это выражается в генерализации альфа-ритма, проявляющегося без типичного для ЭЭГ здоровых людей амплитудного градиента в затылочно-лобном направлении. Эти изменения обусловлены усилением синхронизирующих влияний на кору со стороны включенных в патологический процесс диэнцефальных структур. Они, как правило, сочетаются с ослаблением реактивных сдвигов ЭЭГ в ответ на афферентные воздействия. Последнее является следствием ослабления активирующего влияния на кору со стороны ретикулярной формации мозгового ствола и отражает реципрокный характер изменения активности структур, оказывающих синхронизирующий и десинхронизирующий эффект в формировании корковой активности.

При вовлечении в патологический процесс таламических структур более характерным является преимущественное усиление синхронизации в передних отделах полушарий. Это выражается в перемещении зоны максимального проявления альфа-ритма из затылочных в центрально-лобные отделы, а также в усилении представленности тета-активности в передних областях полушарий. Эта форма реорганизации ЭЭГ может быть сопряжена не только с усилением синхронизирующих влияний таламических структур на передние отделы мозга, но и с нарастанием активации стволовых образований, приводящей к снижению регулярности альфа-ритма в задних отделах полушарий. Последнее обстоятельство отражает сопряженный характер включения в формирование нейродинамических перестроек разных регуляторных структур, диэнцефального и стволового уровней. Можно полагать, что усиление десинхронизирующих влияний со стороны стволовых образований при вовлечении патологический процесс таламических структур направлено на устранение ситуации глобального нарастания синхронизации биопотенциалов коры с нивелированием регионарных и межполушарных различий биопотенциалов мозга.

Тенденция к повышению синхронизации биопотенциалов центральных отделов коры при поражении таламических структур проявляется также в более частой, чем в норме, встречаемости роландического ритма (15 и 5% соответственно). Этот ритм, по частоте соответствующий альфа-диапазону, локализуется в области роландовой борозды и характеризуется депрессией в ответ на проприоцептивную стимуляцию. Причем, в отличие от здоровых людей, где он выражен билатерально, без признаков межполушарной асимметрии, у больных он может избирательно регистрироваться или более четко проявляться на стороне поражения.

Анализ межполушарных отношений альфа-активности (рис.1), проведенный на основании показателей средних уровней когерентности в этом диапазоне частот ЭЭГ при разных формах поражения диэнцефальных структур, выявил снижение (по сравнению с нормой) сочетанности сим-

метричных затылочных, центральных и лобных областях. Наиболее резкое падение когерентности отмечается в передних отделах, особенно при поражении гипоталамуса. Наряду с этим наблюдаются резкие различия между анализируемыми группами больных для симметричных височных областей. При преимущественном поражении гипоталамуса в этих областях, также как и в других, отмечается уменьшение сочетанности, в то время как при таламическом поражении наблюдается обратная картина - повышение когерентности альфа-колебаний. Отмечается стирание, по сравнению с нормой, регионарных особенностей в сочетанности исследуемых симметричных зон коры: их уровни когерентности имеют близкие значения. Обращает на себя внимание, что во всех, кроме затылочных, областях наблюдается реципрокный характер изменений когерентности симметричных зон коры в двух анализируемых группах, отражающий, по-видимому, компенсаторное стремление таламо-гипоталамических структур в поддержании степени межполушарной сочетанности электрических процессов мозга на определенном уровне.

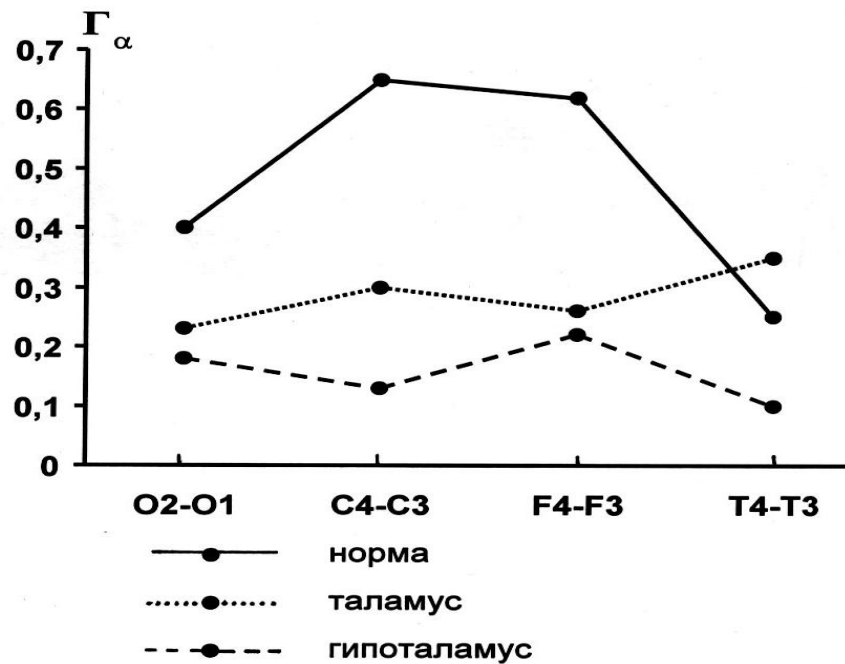


Рис.1. Особенности изменений межполушарных отношений при поражении диэнцефальных структур (по показателям средних уровней когерентности альфа-диапазона ЭЭГ)

По оси абсцисс – пары анализируемых симметричных областей (затылочных, центральных, лобных, височных), четные цифры – правое полушарие, нечетные - левое; по оси ординат – средние уровни когерентности для альфа-диапазона. Сплошная линия – норма, пунктирная – поражение гипоталамуса, точечная – вовлечение в патологический процесс таламических структур.

Особенности изменений внутриполушарной когерентности определялись направлением и степенью выраженности параселлярного роста опухоли. При этом обращал на себя внимание реципрокный характер изменений внутри- и межполушарной когерентности. Наиболее закономерно этот реципрокный характер изменений межцентральных отношений проявлялся для лобно-центральных зон коры и особенно резко выступал при поражении таламических образований.

Сопоставление изменений когерентных характеристик ЭЭГ больных с право- и левосторонним расположением опухоли в пределах диэнцефальной области выявило некоторые различия в реорганизации биопотенциалов мозга. Оказалось, что при разной латерализации опухоли максимально со-

четанными в ЭЭГ симметричных зон коры являются разные частоты тетадиапазона: при правосторонней – тета1 (4-6Гц), при левосторонней – тета2 (6-8Гц). При срединной локализации опухоли (без признаков ее супраселлярного роста) большая выраженность изменений внутрислоушарных когерентностей отмечалась в пределах правой гемисферы. Этот факт продемонстрирован на рис.2, где приводятся средние уровни когерентности ЭЭГ лобно-височных отделов правой и левой полушарий мозга в норме и у больной К-вой, 21 год, с краниофарингиомой срединной локализации. При резком падении сочетанности анализируемых областей в случае патологии, наибольшее снижение когерентности отмечается в правой гемисфере.

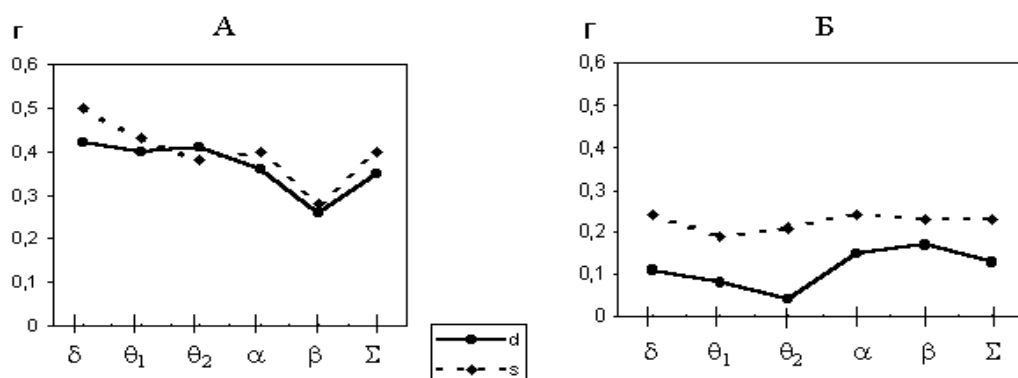


Рис. 2. Изменения внутрислоушарных когерентностей (лобно-височные отделы правой и левой гемисфер мозга) при срединной локализации опухоли диэнцефальной области. А – средние нормативные данные по 20 испытуемым, правшам (Жаворонкова, 1990); Б – б-ая К-ва (диагноз: краниофарингиома). Сплошная линия – правое полушарие, пунктирная – левое.

По оси ординат – средние уровни когерентности для отдельных диапазонов ритмов и всей частотной полосы в целом – , обозначенных на оси абсцисс.

Эти данные, наряду с результатами целого ряда работ нашей лаборатории (Г.Н.Болдырева с соавт. 1993, 1998; Л.А.Жаворонкова, И.С.Добронравова, 1993), являются электроэнцефалографическим подтверждением положения, выдвинутого на основании анализа клинических данных Т.А.Доброхотовой и Н.Н.Брагиной (1977), о большей функциональной

связи диэнцефальных образований со структурами правого полушария. В пользу этого положения свидетельствуют также и результаты исследования ЭЭГ больных с последствиями тяжелой черепно-мозговой травмы, показавшие, что формирование в процессе восстановления высших психических функций стадии активации диэнцефальных структур сопровождается правополушарной асимметрией (Л.А.Жаворонкова, 1990).

Переходя к характеристике ЭЭГ при поражении лимбических структур, центральным звеном которых является гиппокамп, необходимо отметить, что основные сведения о функциях гиппокампа были получены в эксперименте на животных (Виноградова, 1965; Дзидзишвили, 1968; Ониани, 1980; Подачин, Сидоров, 1988 и др.). Среди электрофизиологических исследований образований гиппокамповой формации наибольший интерес представляет выявленная в эксперименте во время реакции активации диссоциация электрической активности в гиппокампе и в новой коре, свидетельствующая о сложных реципрокных отношениях между гиппокамповой формацией и стволовой активирующей системой (Анохин, Судаков, 1971). Наиболее отчетливо эта диссоциация проявляется во время притока сенсорных раздражений, когда десинхронизация в новой коре сочетается с высоковольтной синхронизированной активностью в гиппокампе.

Исследования функций гиппокампальных структур мозга человека сравнительно малочисленны (Бехтерева, 1966; Русинов, Гриндель, Брагина, 1968 и др.). Основная часть данных об ЭЭГ-коррелятах поражения гиппокампа у человека была получена в рамках клинко-электрофизиологических исследований при височной эпилепсии (Карлов, 1990; Зенков, 1996 и др.). Повышенная готовность медиобазальных височных структур к генерации эпилептических разрядов определяется их высокой чувствительностью к различного рода механических, электрических и фармакологических воздействий. В основе облегчения генерации эпилептических разрядов, согласно данным Грина и Максвелла (Green, Maxwell, 1961), лежат особенности

строения гиппокампа – компактность клеток и практическое отсутствие межклеточного пространства

В ранее проведенном нами исследовании (Болдырева, Брагина, Доброхотова, 1972) больных с очаговым поражением гиппокампо-миндалевидного комплекса при клинико-электроэнцефалографическом сопоставлении удалось установить корреляцию между уровнем активации ЭЭГ и изменением состояния бодрствования, а также выявить модулирующий (тормозный или активирующий) характер влияния гиппокампа на поведенческие реакции и биоэлектрическую активность коры. При анализе этого материала обращал на себя внимание большой процент случаев с отсутствием в ЭЭГ очаговых изменений в зоне проекции опухоли. Преимущественно это были случаи с внечерепными опухолями - менингиомами базально-височной локализации. В связи с этим целесообразным представлялось проведение более детального анализа биопотенциалов мозга с привлечением современных методов обработки ЭЭГ (спектрально-когерентного анализа, топографического картирования, трехмерной локализации дипольных источников на основе решения обратной задачи). В качестве модели воздействия патологического процесса на лимбические структуры в настоящей работе были рассмотрены особенности реорганизации ЭЭГ у больных с менингиомой крыльев основной кости – опухолью, не прорастающей непосредственно мозговое вещество, но оказывающей разную степень воздействия на медиобазальные отделы височной доли. В клинической практике медиобазальные отделы височной доли рассматривают совместно с образованиями гиппокамповой формации с соседними веретенообразной и нижней височной извилинами, полюсом височной доли, прилежащими отделами островка.

Клинико-электроэнцефалографические исследования, проведенные у больных с вовлечением в патологический процесс лимбических структур (гиппокампова извилина и соседние с ней образования), показали, что в характере изменений целостных реакций мозга и пространственно-временной

организации ЭЭГ отчетливо выступают черты, присущие поражению диэнцефальных структур.

Исследования межцентральных отношений биопотенциалов коры у больных с вовлечением в патологический процесс лимбических отделов выявило большое разнообразие в характере и степени выраженности изменения структуры взаимодействия церебральных процессов. Обращало на себя внимания то обстоятельство, что также как и при поражении диэнцефальных структур, нарушения межцентральных отношений при вовлечении в патологический процесс лимбических структур носит диффузный характер, касающийся выраженной перестройки как внутри-, так и межполушарного взаимодействия (Болдырева, с соавт., 1977). Можно полагать, что эта особенность, также как и отмеченное сходство нарушения целостных реакций мозга у больных с поражением диэнцефальных и лимбических структур, определяется обширными связями лимбических структур с неспецифическими системами мозга, с таламо-гипоталамическими и стволовыми образованиями (Papez, 1958).

Анализ межполушарного взаимодействия выявил преобладание числа случаев со снижением когерентности в лобных, затылочных и особенно центральных областях. Для височных зон коры наиболее характерным было увеличение когерентности. Клинико-электроэнцефалографические сопоставления показали, что больных с повышением когерентности ЭЭГ височных отделов объединял одинаковый характер эмоционально-личностных расстройств - эйфория, благодушие. Увеличение сочетанности височных отделов наиболее отчетливо проявлялось при правополушарной локализации опухоли, а также у лиц с левополушарным поражением, с признаками левшества.

Характер перестроек внутримушарных соотношений еще в большей степени, чем межполушарных, определялся латерализацией поражения. Эти различия касались изменений когерентности как в пределах пораженного, так и интактного полушария. На рис.3 в схематической форме представле-

ны особенности реорганизации внутрислоушарных отношений (по данным вычисления средних уровней когерентности ЭЭГ) при включении в патологический процесс правого или левого полушарий. При рассмотрении реакций пораженной гемисферы (серый фон) видно, что при левосторонней ло-

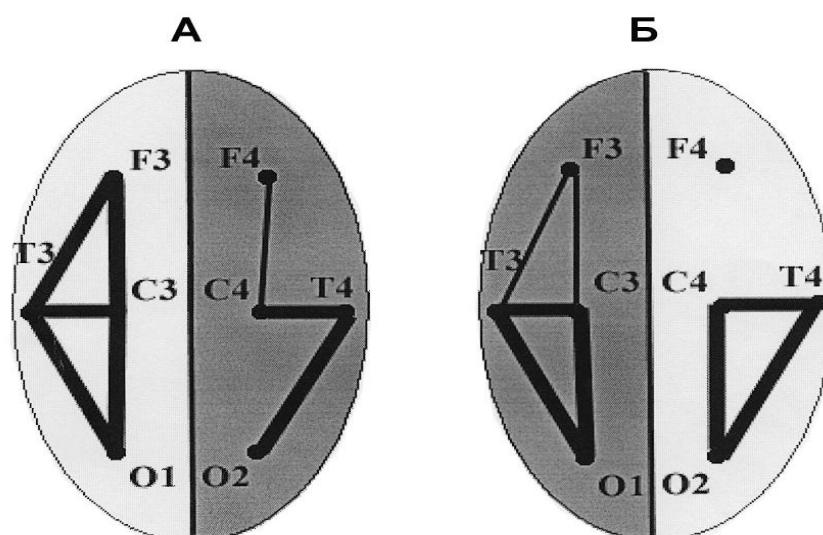


Рис. 3. Особенности реорганизации внутрислоушарных отношений (по показателям средних уровней когерентности ЭЭГ) при разной латерализации поражения лимбических структур.

А – правосторонняя, Б – левосторонняя локализация опухоли; пораженное полушарие – серый фон, «здоровое» полушарие – светлый фон; толстые линии – превышение случаев с увеличением когерентности, тонкие линии – с уменьшением когерентности, отсутствие линий – значимых отклонений от нормы нет; латинскими буквами обозначены анализируемые отделы полушарий (затылочные, центральные, лобные, височные).

кализации опухоли (Б) изменения когерентности выражены более диффузно, чем при правосторонней и имеют четко очерченный реципрокный характер, проявляющийся в ее снижении в передних и повышении в задних отделах. Наиболее резкие различия обнаруживаются в характере перестройки межцентральных отношений в интактном полушарии (светлый фон). Эти различия проявляются в более генерализованном эффекте увели-

чения когерентности в левом полушарии, наблюдаемом при правостороннем поражении. Элементы включения в патологический процесс левого полушария при правосторонней локализации опухоли были выявлены и при анализе оценки ими эмоциональных состояний, в тесте с исследованием восприятия эмоционального выражения лица. В этом тесте больному предъявляли 12 фотографий людей, лица которых выражали отрицательные (страх, гнев, печаль), положительные (радость) эмоции или были нейтральными. Варьировалась степень выраженности эмоционального состояния и больному давалась инструкция разложить фотографии от самой сильной отрицательной к самой сильной положительной эмоции. Было установлено, что при том, что в целом чаще нарушалась оценка отрицательных эмоций, для больных с поражением правого полушария характерным были также ошибки при ранжировании положительных эмоциональных состояний, тогда как оценка отрицательных эмоций могла оставаться сохранной. Эти данные указывали на то, что характер эмоциональных расстройств у больных с локализацией опухоли в правом полушарии мог протекать по левостороннему типу.

Сопоставление особенностей перестройки межцентральных отношений с результатами нейропсихологического обследования показало, что проявление нейропсихологической симптоматики могло сопровождаться как уменьшением, так и увеличением когерентности, отражая, по-видимому, разные механизмы формирования патологических состояний. Эта особенность не является специфичной для поражения лимбических структур; аналогичные результаты были получены Е.В. Шаровой (1995) при сопоставлении ЭЭГ и нейропсихологических характеристик у больных с поражением стволовых отделов мозга.

Рассмотрение разных вариантов вовлечения в патологический процесс лимбических структур позволило обнаружить специфическую форму нарушения пространственной организации альфа-активности в коре, наблюдаемую в основном на ранних стадиях роста опухоли. В отличие от

корковых поражений, когда в ЭЭГ закономерно выступает редукция альфа-ритма в больном полушарии, вовлечение в патологический процесс гиппокампальных структур может сопровождаться обратной картиной. В зоне проекции опухоли – в височной области – отмечается локальное усиление или избирательное проявление альфа-активности.

Важно подчеркнуть, что усиление альфа-активности в зоне проекции опухоли могло сочетаться с редукцией альфа-ритма в задних отделах пораженного полушария., подчеркивая его независимость от последнего. Вычисление спектров мощности с последующим картированием позволило выявить гетерогенность альфа-активности в ЭЭГ исследованной группы больных. На рис.4А представлены карты мгновенной мощности альфа-активности (максимальных по мощности пиков альфа-диапазона) ЭЭГ больной Н-ой, 62 года, с опухолью медиобазальных отделов левой височной доли. Основные жалобы касались ухудшения зрения на левый глаз и выпадение полей зрения справа. На топограммах по задним отделам выявляется типичная для очаговых поражений мозга межполушарная асимметрия в виде редукции альфа-ритма на стороне расположения опухоли; фокус альфа-активности (9Гц) локализован в затылочной области интактной гемисферы.

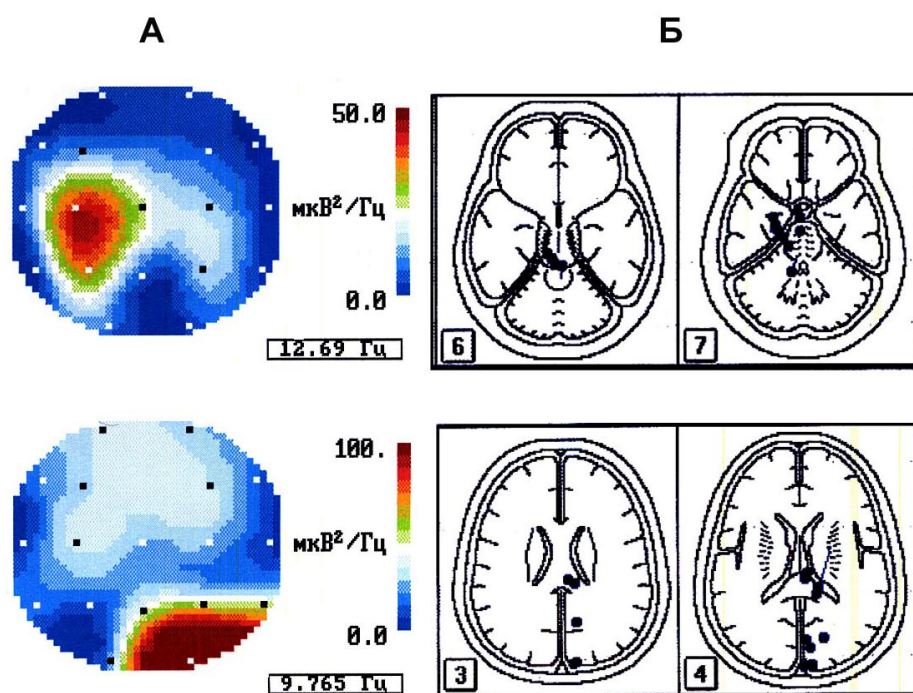


Рис.4. Картирование мощности и эквивалентные источники разных типов альфа-активности ЭЭГ при поражении лимбических структур (б-ая Н-ая, диагноз: опухоль медиобазальных отделов левой височной доли).

А – карты спектров мощности «височной» (вверху) и «затылочной» (внизу) альфа-активности (построены для максимальных по мощности пиков); справа приведена калибровка. Б – дипольная локализация источников «височной» (вверху) и «затылочной» (внизу) альфа-активности. Источники обозначены точками, располагающимися на 3-4, 6-7 срезах мозга, изображенных в соответствии с анатомическим атласом Гамбарелли (Gambarelli at all.,1977).

Наряду с этим выявляется второй фокус альфа-активности (12Гц) в височной области пораженного полушария, обуславливающий инверсию межполушарной асимметрии. На рис. 4Б приводятся результаты дипольной локализации источников двух форм альфа-активности ЭЭГ этой больной. Использование метода трехмерной локализации эквивалентных дипольных источников выявило разные зоны генерации этих разновидностей альфа-активности: задние сагиттальные отделы интактного полушария для заты-

лочного альфа-ритма и медиобазальные отделы височной доли пораженного полушария для альфа-активности, регистрирующейся в зоне проекции опухоли.

Нарастание степени воздействия опухоли на медиобазальные отделы височной доли сопровождалось распространением гиперсинхронизированной альфа-активности на другие отделы пораженного полушария. Этот эффект носил устойчивый характер и, как правило, сочетался с выраженными очаговыми изменениями в зоне проекции опухоли. В этих случаях межполушарная асимметрия ЭЭГ выражалась в резком преобладании как медленных волн, так и альфа-активности на стороне расположения опухоли. В качестве примера рассмотрим результаты анализа ЭЭГ больной Б., 53 лет, у которой по данным КТ и операции была выявлена большая опухоль, оказывающая воздействие на задне-базальные отделы лобной доли, передние и медиобазальные отделы височной доли справа. В клиническом статусе отмечался выраженный личностный дефект в виде преобладания депрессивного фона настроения, отсутствия критической оценки ситуации, многообразные пароксизмальные состояния (джексоновские, висцеро-вегетативные, общие судорожные приступы), пирамидный гемисиндром, подкорковый синдром. ЭЭГ этой больной характеризовалась резко выраженной межполушарной асимметрией в виде угнетения всех видов активности слева и гиперсинхронизации альфа-активности в пораженном правом полушарии, в передних отделах которого регистрировался грубый очаг патологической активности в виде высокоамплитудных медленных волн. На приведенных на рис.5 топограммах мощности, рассчитанных для выделенных дельта(А)- и альфа(Б) -диапазонов, видно, что их фокусы расположены в одном, пораженном полушарии.

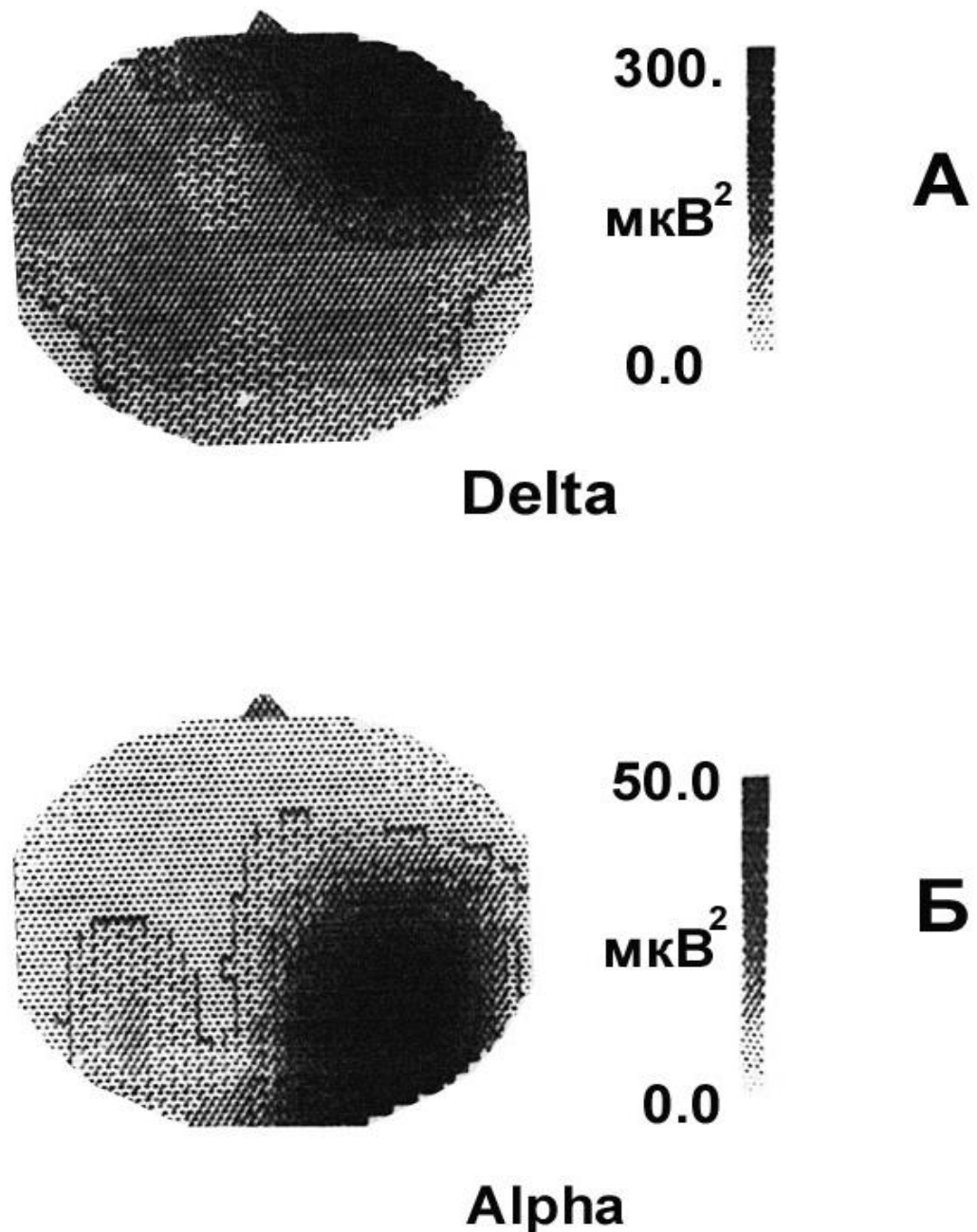


Рис.5. Картирование мощности дельта- и альфа-активности ЭЭГ при поражении лимбических структур (б-ая Б-на, диагноз: опухоль медиобазальных отделов височной и лобной долей правого полушария).

А – карта спектра мощности дельта-диапазона, Б – альфа-диапазона.
Вертикальная полоса – калибровка.

Описанная форма проявления альфа-активности при поражении лимбических структур относится к малоизученным паттернам ЭЭГ и ее интерпретация в рамках общепринятой электроэнцефалографической семиотики

значительно затруднена. В отечественных работах вопросы, связанные с височной альфа-активностью, практически не обсуждались. В зарубежной литературе мы нашли некоторые ее аналоги. В частности, эпизоды ритмической альфа/тета височной активности описаны в ЭЭГ пожилых людей (Asokan 1987), у больных с симптомами вертебробазилярной недостаточности (Hughes 1977), при нейроциркуляторной астении и других заболеваниях, связанных с дисфункцией вегетативной нервной системы (Lipman 1969). Показано, что эта активность может регистрироваться в условиях нарушения целостности височной кости (Niedermeyer 1993). Рассматривая этот паттерн как совершенно обособленный феномен, не схожий с альфа- и роландическим ритмом, Нидермайер (Niedermeyer 1990) называет его «третьим ритмом ЭЭГ («the third rhythm of EEG»).

В наших исследованиях было установлено, что наиболее отчетливо эффект усиления альфа-активности в пораженном полушарии при вовлечении в патологический процесс лимбических структур проявлялся при афферентной стимуляции, в условиях активации. В качестве примера на рис.6 представлены спектры когерентности ЭЭГ больной Ф-ой., 35 лет, у которой на операции была обнаружена менингиома медиобазальных отделов правой височной доли. Отчетливо видно, что на спектрограммах лобной и височной отделов, зоны проекции опухоли, в состоянии покоя (А) выделяется пик повышенной когерентности в альфа-диапазоне на частоте 11Гц; в ответ на звуковую стимуляцию (Б) отмечается резкое увеличение этого пика, отражающее нарастание сочетанности на этой частоте.

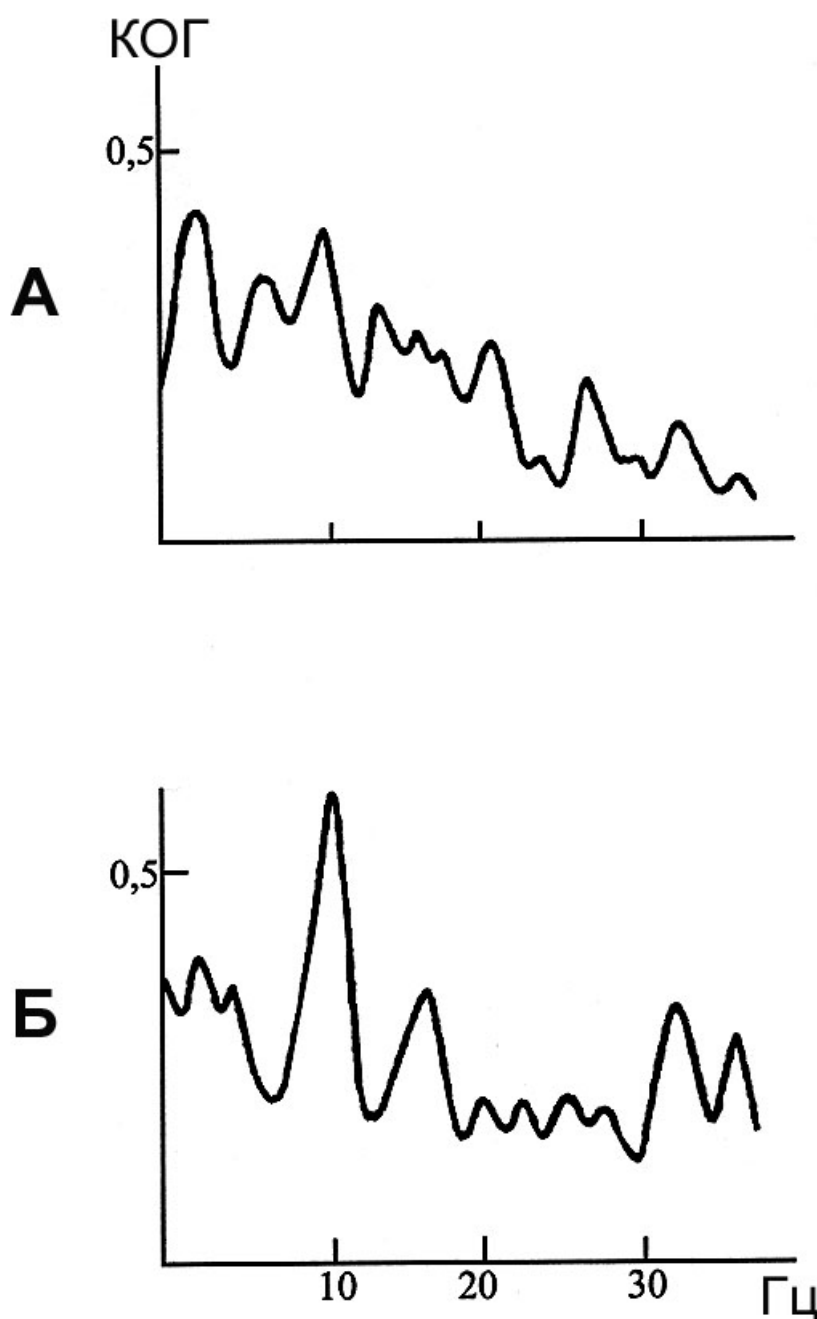


Рис.6. Особенности изменений спектров когерентности ЭЭГ височно-лобных отделов пораженного полушария мозга больной Ф-ой с опухолью медиобазальных отделов правой височной доли в разных функциональных состояниях

А – относительный покой, Б – звуковая стимуляция. По оси абсцисс – частота, Гц; по оси ординат – значения функции когерентности

Усиление или возникновение этой атипичной формы альфа-активности в ответ на внешнюю стимуляцию может являться результатом блокады афферентного потока в кору из ретикулярной формации среднего

мозга – первой активирующей системы и реципрочно возникающей активации гиппокампа – второй активирующей, лимбической системы. Согласно гипотезе Роуттенберга (1968), подобные реципрочные отношения двух активирующих систем мозга создаются на основании своеобразной саморегулирующей системы, главным звеном которой является гипоталамус.

Учитывая топографические, когерентные и особенно функциональные характеристики выявленной односторонней формы альфа-активности, можно полагать, что этот паттерн ЭЭГ отражает функциональную перестройку нейронной активности на уровне вовлеченных в патологический процесс лимбических структур. В этом процессе основная роль скорее всего принадлежит гиппокампу, т.к. именно его активация, в отличие от активации ретикулярной формации ствола, приводит не к ослаблению, а к усилению синхронизации биопотенциалов коры. Условно эту форму активности, отражающую формирование нетипичной для мозга здорового человека системы взаимодействия гиппокампа с корой, можно обозначить как «гиппокампальный альфа-ритм» человека (Болдырева с соавт., 1995; Boldyreva, 1997).

Описанные особенности изменения пространственной организации альфа-активности при поражении лимбических структур позволяет уточнить принятое в литературе (Анохин, Судаков 1971) представление о диссоциации электрической активности в коре и гиппокампе. Очевидно, это положение справедливо лишь для выраженности альфа-ритма задних отделов полушарий, генерация которого обусловлена таламо-кортикальной системой взаимодействия. Создание очага стационарного возбуждения в гиппокампальных структурах, в результате воздействия на них опухоли, сопровождается формированием автономной системы генерации альфа-активности, следствием чего является избирательное проявление или усиление его в височной области на стороне поражения, приводя к формированию межполушарной асимметрии по этому паттерну ЭЭГ.

«Гиппокампальный альфа-ритм», как правило, имеет эпизодический и часто пароксизмальный характер, что позволяет рассматривать его как от-

ражение раздражения эпилептогенных зон гиппокампа. Подтверждения этому мы нашли в работе Ebersoly с соавт.(1996), в которой при сравнении данных одновременной записи интракраниальной и поверхностной ЭЭГ во время припадка височной эпилепсии обнаружена корреляция ритмических колебаний (5-9Гц) в височной области с локализацией эпилептогенной зоны в медиальных отделах височной доли, в частности в гиппокампе при вовлечении в разряд структур неокортекса височной доли.

Результаты дипольной локализации источников пароксизмальных форм активности эпилептического характера свидетельствуют о том, что зона их генерации расположена в основном в медиобазальных отделах височной доли пораженного полушария. На рисунке 7 приведены результаты исследования ЭЭГ больной В-ой., 53 лет, у которой по данным МРТ, уточненным на операции, опухоль оказывала грубое воздействие на медиобазальные отделы левой височной доли и компремировала тело левого бокового желудочка. В клинической картине заболевания отмечались эффективные расстройства. Приступы отключения сознания с нарушением речи, нарушения памяти, тоскливо-депрессивный фон настроения. В ЭЭГ отмечались диффузно выраженных эпилептические изменения, устойчиво преобладающие в левой височной области. Вычисление дипольных источников эпи-активности указывает на довольно широкую зону их генерации, расположенную в основном в медиобазальных отделах левой височной доли.

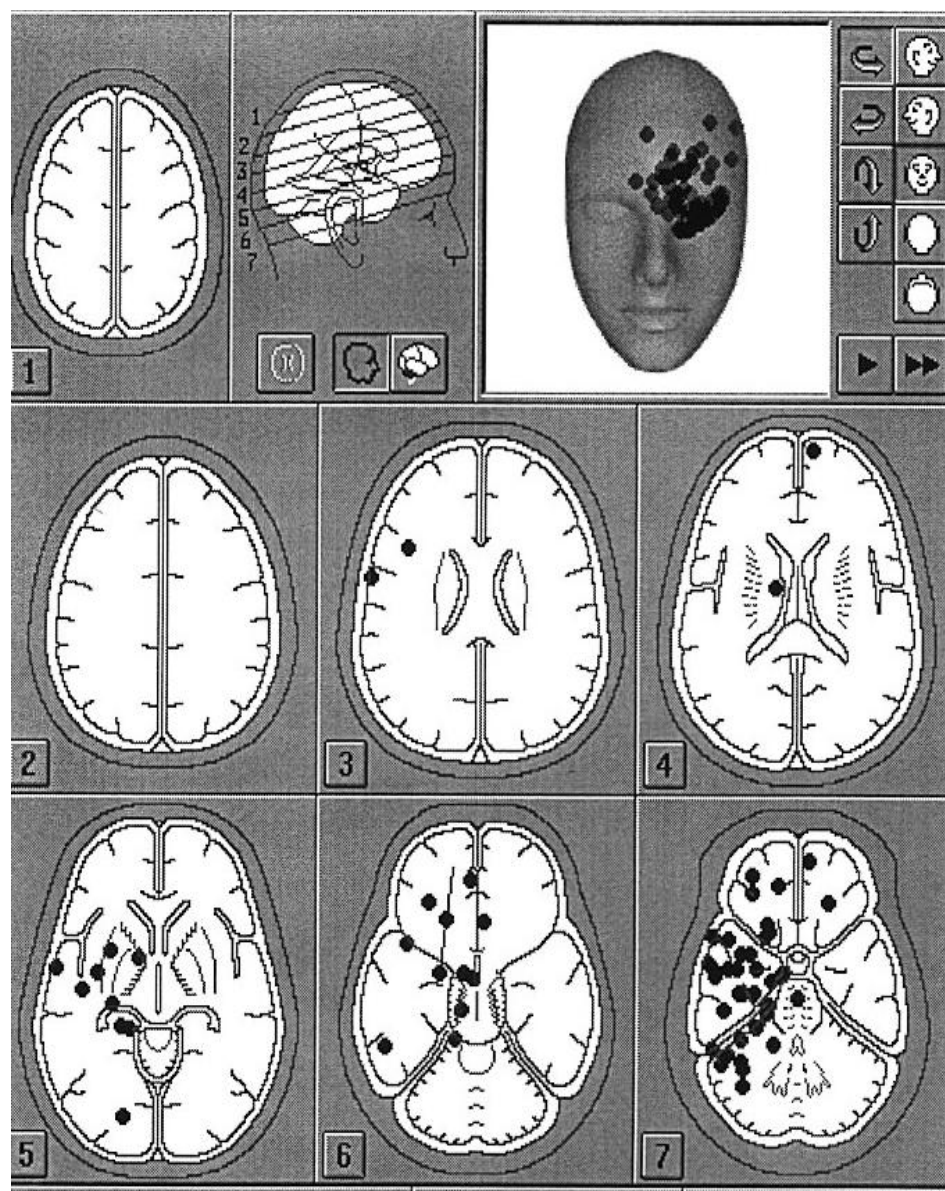


Рис. 7. Пример локализации источников пароксизмальной активности ЭЭГ больной В-ой с опухолью медиобазальных отделов левой височной доли в пораженном (левом) полушарии.

Приведены 7 стандартных срезов мозга в соответствии с атласом Гамбарелли (Gambarelli at all/1977).

Выше было отмечено, что в отличие от медленных волн, которые закономерно проявлялись на стороне расположения опухоли, пароксизмальные формы активности ЭЭГ, включающие и epileptические изменения, носят, в основном, диффузный характер, могли преобладать или избирательно проявляться не только в пораженном, но и в “здоровом” полушарии.

Для уточнения полушарной специфичности реагирования мозга на очаг стационарного возбуждения в лимбических структурах, созданный воздействием на них опухоли, были отдельно рассмотрены особенности реорганизации ЭЭГ при право- (20) и левосторонней (21) локализации поражения. Оказалось, что при левостороннем расположении опухоли в 78% случаев эпилептиформные знаки локализовались в пораженном полушарии, в 3% отмечались без устойчивых межполушарных различий и в 19% регистрировались в противоположном расположению опухоли полушарии. При правостороннем поражении картина распределения случаев с разной локализацией пароксизмальной активности резко отличалась. Лишь в 37% случаев она локализовалась на стороне поражения, в 7% - отмечалась без устойчивой межполушарной асимметрии и в 56:% - регистрировалась в противоположном по отношению к расположению опухоли полушарии. Приведенные данные свидетельствуют о том, что при правосторонней локализации опухоли преобладание эпилептических знаков в контралатеральном полушарии встречается в 3 раза чаще, чем при левосторонней.

Результаты вычисления дипольных источников для пароксизмальных паттернов ЭЭГ позволили установить, что при регистрации этой активности в контралатеральном (по отношению к локализации опухоли) полушарии, она может генерироваться структурами пораженного полушария. Причиной ее проявления в ЭЭГ с противоположной стороны в этих случаях могут являться особенности ориентации диполя, обуславливающей проекцию его в интактное полушарие (Фролов, Болдырева, Коптелов, 1998). Наряду с этим нами была выявлена возможность генерации локальной височной альфа-активности непосредственно структурами интактного полушария. Этот вариант продемонстрирован на рис.8, где приведены результаты анализа ЭЭГ больной Д-вой, 47 лет, с менингиомой крыльев основной кости справа. В клинической картине заболевания, которое длилось полтора года, отмечалась общая слабость, быстрая утомляемость, экзофтальм справа, приступы потери сознания (1 раз в полгода) с судорогами в руках и ногах, во время

сна – в спине. Согласно данным МРТ, приведенным на рисунке, опухоль, размером 31 x 36 x 30 мм, располагалась в медиальных отделах правой средней черепной ямки, распространяясь на кавернозный синус. ЭЭГ характеризовалась неравномерным по амплитуде альфа-ритмом (10Гц), наиболее устойчиво регистрирующимся в затылочных областях полушарий и периодическим проявлением группы заостренных по эпилептическому типу экзальтированных альфа-колебаний. в височной области левого (противоположного относительно локализации опухоли) полушария. Вычисление дипольных источников этих пароксизмальных вспышек по программе Brain-loc указывает на их локализацию в медиобазальных структурах височной доли контралатерального, левого, полушария.

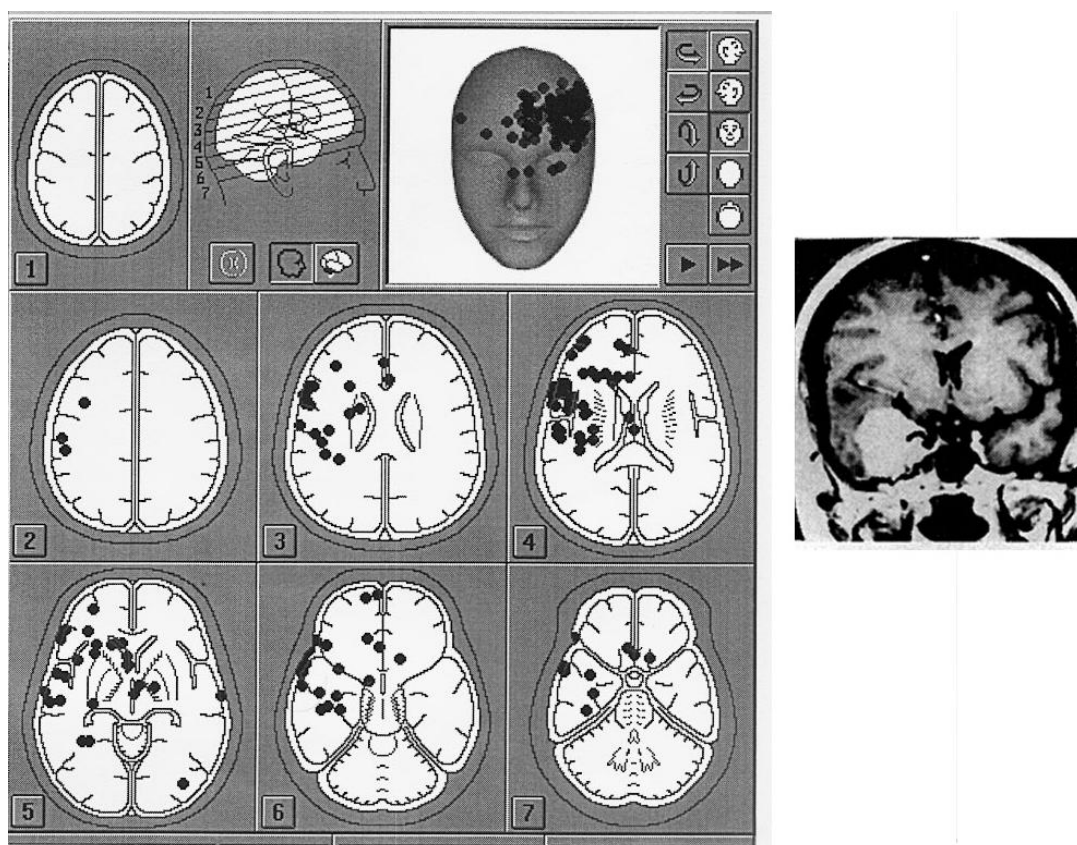


Рис 8. Локализация источников пароксизмальной активности ЭЭГ больной Д-ой с опухолью медиобазальных отделов правой височной доли в интактном (левом) полушарии. Справа приведены данные МРТ. Обозначения см. рис.7.

Результаты нейропсихологического обследования также выявили разные варианты включения в патологический процесс пораженного и «здорового» полушария, имеющие свои особенности при право- и левосторонней локализации опухоли.

При правостороннем расположении опухоли в трех случаях из шести были выявлены симптомы, свидетельствующие о дисфункции пораженного, правого полушария - снижение чувствительности на левой руке, ее дезавтоматизм, метрические ошибки, игнорирование левой руки, нарушение зрительной памяти, специфические ошибки в счете. У остальных трех больных отмечались симптомы дисфункций как пораженного, правого, так и интактного, левого, полушария. К описанным выше расстройствам присоединялись снижение слухоречевой памяти (по левостороннему типу), трудности понимания логико-грамматических конструкций, двустороннее нарушение праксиса.

При левостороннем поражении лишь в одном случае из семи нейропсихологическая симптоматика свидетельствовала о дисфункции только левого полушария (нарушения слухоречевой памяти). У 4-х больных выявлялась симптоматика как от левого, так и от правого полушария; отмечались признаки дисфункции, описанные выше для больных с правосторонним поражением и двусторонней нейропсихологической симптоматикой. В двух случаях были выявлены симптомы только от правого (интактного) полушария. Это были метрические ошибки, нарушения зрительной памяти, специфические ошибки в счете. Правда, в целом эти симптомы были менее отчетливы, чем при правостороннем поражении.

Суммируя данные нейропсихологического обследования можно сказать, что из 13 обследованных больных в пяти случаях были выявлены признаки дисфункции только пораженной гемисферы, в 6 - двухсторонняя симптоматика и в 2 - признаки дисфункции только интактного полушария. Важно подчеркнуть, что эти проявления патологических изменений не об-

наруживали строгой корреляции со степенью выраженности внутричерепной гипертензии. При сопоставлении с ЭЭГ данными было установлено, что из 8 больных с нейропсихологической симптоматикой от «интактного» полушария в 5 случаях в ЭЭГ отмечалось преобладание в нем эпилептоидных знаков, а характер пароксизмальных приступов в клинической картине заболевания также указывал на дисфункцию «интактного» полушария.

Можно полагать, что выявленные особенности нейродинамических перестроек при разной латерализации поражения лимбических отделов отражают сложный характер их участия в формировании межполушарных различий пространственно-временной организации ЭЭГ, определяемый структурой изменений межгиппокампального взаимодействия в условиях патологии мозга.

Заключение

Современные возможности нейрохирургической клиники позволяют изучать нейрофизиологические механизмы обеспечения одного из наиболее фундаментальных свойств ЦНС - межполушарной асимметрии мозга человека. Наши предыдущие исследования особенностей реорганизации ЭЭГ больных с органическими поражениями головного мозга при нарушении и восстановлении церебральных функций позволили выявить динамический характер преимущественного включения в формирование компенсаторных реакций ЦНС правой или левой гемисфер мозга, что находит отражение в картине межполушарной асимметрии ЭЭГ (Болдырева с соавт. 1993). Установлено, что преобладающая роль каждого из полушарий в этом процессе в значительной степени определяется функциональным состоянием глубинных структур мозга – диэнцефального и стволового уровней (Болдырева, Шарова, Жаворонкова, Доброхотова, 1992; Болдырева, Шарова, Добронравова, 2000; Жаворонкова, 2000).

Рассмотрение разных моделей вовлечения в патологический процесс структур лимбико-диэнцефального комплекса позволило выявить специфи-

ческие картины проявления межполушарной асимметрии, касающиеся в основном топографии альфа-активности и отражающие формирование нетипичных для здорового мозга систем взаимодействия вовлеченных в патологический процесс таламических, гипоталамических и гиппокампальных структур с корой. Эти данные подчеркивают гетерогенность и неоднозначность генеза альфа-активности ЭЭГ человека.

Наиболее сложные варианты межполушарной асимметрии наблюдаются при формировании очага стационарного возбуждения в лимбических структурах. В отличие от корковых поражений, сопровождающихся редукцией альфа-ритма на стороне опухоли, при дисфункции лимбических отделов может наблюдаться обратная картина – усиление альфа-активности в зоне проекции опухоли. Отмеченные топографические особенности этой активности в совокупности с ее функциональными характеристиками (усиление при афферентной стимуляции), а также результатами когерентного анализа и поиска эквивалентных дипольных источников позволили квалифицировать ее как отражение активации вовлеченных в патологический процесс гиппокампальных структур

Выявленные топографические варианты проявления альфа-активности при поражении лимбических структур, также как и преобладание роландического ритма на стороне опухоли при диэнцефальном поражении, позволяют дополнить существующие в клинической электроэнцефалографии положения, касающиеся трактовки межполушарной асимметрии, формирующейся под воздействием опухолевого церебрального процесса.

Наряду со специфическими формами проявления ритмов альфа-диапазона было установлено, что эпилептические знаки, являющиеся наиболее характерной формой реорганизации ЭЭГ при вовлечении в патологический процесс гиппокампово-миндалевидного комплекса, могли регистрироваться диффузно без устойчивых признаков межполушарной асимметрии, а также избирательно проявляться (или преобладать) как в пораженном, так и в «здоровом» полушарии. По-видимому, в основе широкого распростра-

нения эпилептических разрядов из области гиппокамповой формации лежат отмеченные выше тесные анатомические связи этой области и диэнцефальными и орально-стволовыми структурами. Можно полагать, что нетипичная локализация эпи-знаков в ЭЭГ обусловлена тем, что при длительном воздействии опухоли на эпилептогенные зоны в мозге формируется «эпилептическая система», включающая группу фокусов, локализованных в разных его отделах. В этой системе, согласно представлениям ряда авторов (Сараджешвили, 1971; Зенков, 1996), роль пейсмекера эпилептической активности может играть не первоначальный, а в последующем сформировавшиеся фокусы. Вопрос о латерализации эпилептических изменений в коре при поражении гиппокампальных структур не нашел достаточного отражения в литературе. Приведенные на этот счет данные базируются на единичных наблюдениях и крайне противоречивы. Fischer-Williams и Cooper (1963) описывают случай, когда у больного с опухолью височной доли регистрировалась эпилептическая активность в гиппокампальных структурах и лобно-орбитальной области противоположной поражению стороны. Gastaut и Roger (1962) при одностороннем поражении височной доли наблюдали второй эпилептогенный фокус, проявляющийся синхронно и асинхронно в симметричной зоне другого полушария.

Проведенный нами на большом статистическом материале анализ выраженности эпилептических изменений при разной латерализации поражения показал, что при правосторонней локализации опухоли число случаев с преобладанием эпи-знаков не в пораженной (правой), а в «здоровой» (левой) гемисфере в 3 раза больше, чем при левостороннем поражении. Это обуславливало значительное превышение, по всей группе исследованных больных в целом, числа наблюдений с проявлением эпилептических изменений, в левом полушарии, независимо от стороны расположения опухоли. Возможно, что в основе левостороннего преобладания эпилептических изменений у исследованных нами больных с поражением лимбических структур лежит большая реактивность левого полушария или большая стабиль-

ность сформировавшихся в нем вторичных очагов эпи-активности. Можно полагать, что левое полушарие, как наиболее специализированное, характеризуется и большей чувствительностью к различного рода воздействиям. Это положение согласуется с данными, приведенными в монографии В.А.Карлова (1990), о том, что отношение левосторонних очагов к правосторонним при височной, лимбической эпилепсии составляет 2:1. Сведения о роли доминантного, левого полушария в механизмах генерации эпилепсии содержатся также в работе М.Н.Ливанова и Н.Е.Свидерской (1984). Авторы отмечают максимальное повышение синхронизации биопотенциалов у больных с генерализованными припадками в корковых отделах левой гемисферы. Рассматривая паттерн пароксизмальной ритмической височной активности, с частотой 6-9Гц, как результат ишемии гиппокампа, Асокан с соавторами (Asocan et al., 1987) также отмечал его преимущественную локализацию в левом полушарии. В литературе есть указания на то, что большая выраженность ритмической височной активности слева, наблюдаемая у больных с цереброваскулярной патологией, связана с особенностями ветвления артерий правой и левой гемисфер мозга, обеспечивающими большую вероятность попадания микротромбов в левое полушарие (Maynard, Hughes 1984)

В исследованиях Р.А.Павлыгиной с соавторами (1994) большая реактивность левого полушария была отмечена при анализе изменений когерентности электрических процессов мозга здорового человека в условиях создания доминанты голода. Данные о большей реактивности левой гемисферы были получены в наших исследованиях здоровых людей при снижении уровня бодрствования, показавших, что в основе снижения межполушарной асимметрии при переходе в дремотное состояние лежат наиболее резко выраженные сдвиги, в виде снижения когерентности, в левой гемисфере (Boldyreva, Zhavoronkova 1991).

Наряду с этим, выявленные нами полушарные особенности реагирования мозга при разной латерализации опухоли медиобазальных отде-

лах височной доли могут быть обусловлены обнаруженной рядом авторов функциональной асимметрией структур гиппокампово-миндалевидного комплекса у животных (Квирквелия, 1987; Ванециан,1990; Coleman-Mesches, McGaugh,1995, Симонов,1999) и человека (Adolphs et al.,1995). В последние годы эти сведения пополнились результатами позитронно-эмиссионной и магнитно-резонансной томографии, выявившими разную интенсивность процессов метаболизма и мозгового кровотока в правом и левом гиппокампах (Tulving et al.,1994; Медведев с соавт.,1996; Elliott, Dolan, 1998; Beauvergard et al.,1998). Кроме того, в исследованиях Дж.Грея (Gray,1972) при изучении типологических особенностей человека показано, что правый гиппокамп контролирует степень тревожности, а левый - импульсивности.

Можно полагать, что выявленные нами особенности реорганизации ЭЭГ при разной латерализации поражения лимбических отделов мозга отражают неидентичный характер включения в патологический процесс правого и левого гиппокампов. Последнее прежде всего относится к выше описанным особенностям проявления пароксизмальной активности, доминирующей в ЭЭГ при данной форме патологии мозга. Учет этих данных важен в разработке методов хирургического лечения эпилепсии, обусловленной поражением лимбических образований мозга.

Необходимо подчеркнуть, что целый ряд особенностей изменения пространственно-временной организации ЭЭГ выявленных при изучении разных моделей вовлечения в патологический процесс диэнцефальных и лимбических структур, можно наблюдать и в некоторых условиях функционирования здорового человека (дремота, сон, эмоциональное напряжение, активация внимания и др.). Разница состоит лишь в том, что в отличие от случаев поражения структур лимбико-диэнцефального комплекса, в ЭЭГ здоровых людей эти черты пространственной реорганизации биопотенциалов мозга носят билатеральный характер. В связи с этим можно полагать, что выявленные паттерны ЭЭГ, отражающие особенности участия отдель-

ных звеньев лимбико-диэнцефального комплекса в формировании пространственно-временной организации ЭЭГ, могут быть использованы в диагностике функциональных состояний мозга человека в норме и патологии.

ПОДПИСИ К РИСУНКАМ

К статье Г.Н.Болдыревой «Участие структур лимбико-диэнцефального комплекса в формировании межполушарной асимметрии ЭЭГ человека»

Рис.1. Особенности изменений межполушарных отношений при поражении диэнцефальных структур (по показателям средних уровней когерентности альфа-диапазона ЭЭГ)

По оси абсцисс – пары анализируемых симметричных областей (затылочных, центральных, лобных, височных), четные цифры – правое полушарие, нечетные - левое; по оси ординат – средние уровни когерентности для альфа-диапазона. Сплошная линия – норма, пунктирная – поражение гипоталамуса, точечная – вовлечение в патологический процесс таламических структур.

Рис. 2. Изменения внутрислошарных когерентностей (лобно-височные отделы правой и левой гемисфер мозга) при срединной локализации опухоли диэнцефальной области.

По оси ординат – средние уровни когерентности для отдельных диапазонов ритмов и всей частотной полосы в целом – , обозначенных на оси абсцисс.

А –средние нормативные данные по 20 испытуемым, правшам (Жаворонкова,1990); Б – б-ая К-ва (диагноз: краниофарингиома).

Сплошная линия – правое полушарие, пунктирная – левое.

Рис. 3.Особенности реорганизации внутрислошарных отношений (по показателям средних уровней когерентности ЭЭГ) при разной латерализации поражения лимбических структур.

А – правосторонняя, Б – левосторонняя локализация опухоли; пораженное полушарие – серый фон, «здоровое» полушарие – светлый фон; толстые линии – превышение случаев с увеличением когерентности, тонкие линии – с уменьшением когерентности, отсутствие линий – значимых отклонений от нормы нет; латинскими буквами обозначены анализируемые отделы полушарий (затылочные, центральные, лобные, височные).

Рис.4. Картирование мощности и эквивалентные источники разных типов альфа-активности ЭЭГ при поражении лимбических структур (б-ая Н-ая, диагноз: опухоль медиобазальных отделов левой височной доли).

А – карты спектров мощности «височной» (вверху) и «затылочной» (внизу) альфа-активности (построены для максимальных по мощности пиков); справа приведена калибровка.

Б – дипольная локализация источников «височной» (вверху) и «затылочной» (внизу) альфа-активности. Источники обозначены точками, располагающимися на 3-4, 6-7 срезах мозга, изображенных в соответствии с анатомическим атласом Гамбарелли (Gambarelli at all., 1977).

Рис.5. Картирование мощности дельта- и альфа-активности ЭЭГ при поражении лимбических структур (б-ая Б-на, диагноз: опухоль медиобазальных отделов височной и лобной долей правого полушария).

А – карта спектра мощности дельта-диапазона, Б – альфа-диапазона.
Вертикальная полоса – калибровка.

Рис.6. Особенности изменений спектров когерентности ЭЭГ височно-лобных отделов пораженного полушария мозга больной Ф-ой с опухолью медиобазальных отделов правой височной доли в разных функциональных состояниях

А – относительный покой, Б – звуковая стимуляция.

По оси абсцисс – частота, Гц; по оси ординат – значения функции когерентности

Рис. 7. Пример локализации источников пароксизмальной активности ЭЭГ больной В-ой с опухолью медиобазальных отделов левой височной доли в пораженном (левом) полушарии.

Приведены 7 стандартных срезов мозга в соответствии с атласом Гамбарелли (Gambarelli at all/1977).

Рис 8. Локализация источников пароксизмальной активности ЭЭГ больной Д-ой с опухолью медиобазальных отделов правой височной доли в интактном (левом) полушарии. Справа приведены данные МРТ. Обозначения см. рис.7.

СПИСОК ЛИТЕРАТУРЫ

К статье Г.Н.Болдыревой «Участие структур лимбико-диэнцефального комплекса в формировании межполушарной асимметрии ЭЭГ человека»

1. Анохин П.К., Судаков К.В. Реципрокные взаимоотношения гиппокампа и ретикулярной формации ствола в условиях электронаркоза// Докл. АН СССР, 1970, вып.192, № 4. С.934-937.

2. Бехтерева Н.П. Динамика биопотенциалов глубинных отделов мозга человека В кн.: Проблемы современной нейрофизиологии. М-Л.: Наука. 1965. С.100.

3. Бехтерева Н.П., Смирнов В.М. Функциональная характеристика височных лимбических структур у человека// В кн.: Физиология и патофизиология лимбико-ретикулярной системы. М.: Наука, 1971. С. 4-6.

4. Болдырева Г.Н. Роль диэнцефальных структур в организации электрической активности мозга человека// В кн.: Электрофизиологическое исследование стационарной активности в головном мозге. М.: Наука, 1983. С.222-232.

5. Болдырева Г.Н. Электрическая активность мозга при поражении диэнцефальных и лимбических структур. М.:Наука, 2000.181с.

6. Болдырева Г.Н., Брагина Н.Н., Доброхотова Т.А. Клинико-электроэнцефалографическое исследование больных с очаговым поражением гиппокампо-миндалевидного комплекса (опухоли медио-базального отдела височной доли)// Ж. невропат. и психиатр. им. С.С. Корсакова. 1972, Т. 72, № 4. С. 521-527.
7. Болдырева Г.Н., Брагин Н.Н., Доброхотова Т.А., Вихерт Т.М. Отражение в ЭЭГ человека очагового поражения диэнцефальной области// В кн.: Электрофизиологическое исследование деятельности мозга человека. М.: Наука, 1974. С.246-261.
8. Болдырева Г.Н., Шарова Е.В., Жаворонкова Л.А., Доброхотова Т.А. Отражение разных уровней регуляции мозговой деятельности человека в спектрально-когерентных параметрах ЭЭГ \ \ Журн. высш. нервн. деятельности. 1992. Т.42. №.3. С.439-449.
9. Болдырева Г.Н., Брагина Н.Н. Электрофизиологические корреляты вовлечения в патологический процесс таламо- гипоталомических структур мозга человека // Журн. высш. нерв. деят., 1993. Т. 43, № 4. С. 721-729.
10. Болдырева Г.Н., Добронравова И.С., Шарова Е.В., Жаворонкова Л.А. Отражение адаптивных перестроек мозга человека при нарушении церебральных функций в параметрах межполушарной асимметрии когерентности ЭЭГ \ \ Журн. высш. нервн. деятельности. 1993. Т.43. №.2. С.247-255.
11. Болдырева Г.Н., Брагина Н.Н., Маргишвили Г.М., Машеров Е.Л. Влияние очага стационарного возбуждения в лимбических структурах на изменение пространственно-временной организации ЭЭГ человека \ \ Физиология человека. 1995. Т.24. №.5. С.18-28.
12. Болдырева Г.Н., Манелис Н.Г, Скорятина И.Г., Фролов А.А. Межцентральные отношения электрических процессов мозга человека при вовлечении в патологический процесс лимбических структур// Ж. Физиология человека, 1997. Т.23, №2. С.42-49.

13. Болдырева Г.Н., Шарова Е.В., Добронравова И.С., Роль регуляторных структур мозга в формировании ЭЭГ человека //Ж..Физиология человека, 2000.Т.26, №5. С.19-34.
14. Boldyreva Galina «The hippocampal alpha-rhythm” of the human brain// EEG & Clin. Neurophysiol., 1997. V.103, №1. P.199.
15. Boldyreva G.N., Zhavoronkova L.N. Interhemispheric asymmetry of EEG coherence as a reflection of different functional states of the human brain// Biomedical Science, 1991. V.2. P.266-270.
16. Брагина Н.Н. Клинические синдромы поражения гиппокампа// М.: Медицина, 1974, 215 с.
17. Ванециан Г.Л. Функциональная асимметрия миндалины кошки при условнорефлекторной деятельности// В кн.: Мозг и поведение, М.: Наука, 1990.С.69-81
18. Виноградова О.С. Гиппокамп и память. М.: Наука. 1975. 333с
19. Гращенков Н.И. Гипоталамус. Его роль в физиологии и патологии. М.: Наука, 1964
20. Дзидзишвили Н.Н. Исследование по электрофизиологии гиппокампа \ \ Структура и функция архипалеокортекса. М.: Наука. 1968. С.291-310. (Гагрские беседы. Т.5).
21. Доброхотова Т.А., Брагина Н.Н. Функциональная асимметрия и психопатология очаговых поражений мозга. – М.: Медицина, 1977, 359с.
22. Жаворонкова Л.А. Особенности динамики межполушарных соотношений ЭЭГ в процессе восстановления нервно-психической деятельности человека// Журн. высш.нервн.деят. им.И.П.Павлова, 1990. Т.4, №2. С.238-246.
23. Жаворонкова Л.А. Особенности межполушарной асимметрии ЭЭГ правой и левой как отражение взаимодействия коры и регуляторных систем мозга //ДАН.2000.Т.375.№5 С.696-699.

24. Зенков Л.Р. Клиническая электроэнцефалография (с элементами эпилептологии)// Изд-во Таганрогского гос. радиотехнич. Ун-та, 1996, 357с.
25. Карлов В.А. Эпилепсия// М.: Медицина, 1990, 336с.
26. Квирквелия Л.Р. Межгиппокампаальные и внутригиппокампаальные функциональные взаимодействия. – Автореф...д.б.н, М., 1987, 38с.
27. Коптелов Ю.М., Гнездицкий В.В. Анализ «скальповых потенциалных полей» и трехмерная локализация источников эпилептической активности мозга человека//Журн. невропатология и психиатрия им.С.С.Крсакова. 1989. Т.89, №6. С.11-18.
28. Латаш Л.П. Гипоталамус, приспособительная активность и электроэнцефалограмма. М.: Наука. 1968. 295с.
29. Ливанов М.Н., Свидерская Н.Е. Психологические аспекты феномена пространственной синхронизации потенциалов //Психол.журн. 1984. Т.5, №5. С.71.
30. Медведев С.В., Пахомов, С.В.Рудас М.С., Алхо К., Терваниemi М., Рейникайнен К., Наатанен Р. О выборе состояния спокойного бодрствования как референтного при психологических пробах// Ж.Физиология человека, 1996. Т.22, №1. С.5-10.
31. Ониани Т.Н. Интегративная функция лимбической системы. Тбилиси: Мецниереба. 1980. 240с.
32. Павлыгина Р.А., Сулимов А.В., Жаворонкова Л.А. Межполушарные отношения ЭЭГ при доминанте голода у человека (когерентный анализ). – ДАН, 1994. Т.338, №6. С.833-836.
33. Подачин В.П., Сидоров Б.М. Компенсаторные процессы при повреждении лимбической системы//М.: Наука, 1988, 157с
34. Русинов В.С., Гриндель О.М., Брагина Н.Н. Корреляционный анализ ЭЭГ человека с очаговыми поражениями гиппокамповой формации// В кн.: Структура и функции архипалеокортекса. Гагрские беседы. М.: Наука, 1968. Т.5. С.359-373.

35. Русинов В.С., Гриндель О.М., Болдырева Г.Н., Вакар Е.М. Биопотенциалы мозга человека. Математический анализ// М.: Медицина, 1987, 254с.
36. Сараджешвили П.М. О функциональной значимости вторичных эпилептических очагов // Журн. невропатол. и психиатр. 1971. Т.71. №8. С.1127.
37. Симонов П.В. Эмоциональный мозг// М.: Наука, 1981, 215с.
38. Симонов П.В. Мотивационный мозг// М.: Наука, 1987, 238с.
39. Фролов А.А., Болдырева Г.Н., Коптелов Ю.М. Поиск источников патологической альфа-активности ЭЭГ человека при поражении лимбических структур// Ж.высш.нервн.деят.им.И.П.Павлова, 1998.Т.48, №4. С.687-696.
40. Шарова Е.В., Манелис Н.Г., Куликов М.А., Баркалая Д.Б. Влияние стволовых структур на формирование функционального состояния больших полушарий головного мозга человека// Журн.высш.нервн.деят.им.И.П.Павлова, 1995. Т.45, №5. С.876-885.
41. Adolphs R., Tranel D., Damasio A. Fear and the human amygdala//J. Neuroscience. 1995. V.15. №9. P.5879.
42. Asokan G., Pareja J., Niedermeyer E. Temporal minor slow and sharp EEG activity and cerebrovascular disorder// Clin. Electroenceph., 1987. V.18, №4. P.201-210.
43. Beauregard M. et al. A role for the hippocampal formation in implicit memory: a 3-d PET study //NeuroReport. 1998. V.9. №8. P.1867.
44. Coleman-Mesches K., McGaugh T. Differential effects of pretraining inactivation of the right or left amygdala on retention of inhibitory avoidance training// Behav.Neurosci. 1995. V.109. №4. P.642.
45. Ebersole J.S., Pacia S.V. Localization of temporal lobe foci ictal EEG patterns// Epilepsia. 1996. V.12. №4. P.23-31.

46. Elliott R., Dolan R. Neural response during preference and memory judgments for subliminally presented stimuli: a functional neuroimaging study // *J. Neuroscience*. 1998. V.18, №12. P.4697.
47. Fischer-Williams M., Cooper R. Depth recording from the human brain in epilepsy. // *EEG & Clin. Neurophysiol.*, 1963. V.15, №4. P.558-564.
48. Gambarelli Y., Gurinell G., Cherrot L., Mattei M. Computerized axial Tomography (an anat. Atlas of sections of the Human body. Anatomy-Radiology-Scans), (550 figures). – Berlin Heidelberg N.Y., 1977.
49. (Gastaut H., Roger A.) Гасто Г., Роже А. Участие основных функциональных структур головного мозга в механизмах высшей нервной деятельности // В кн.: Электроэнцефалографические исследования высшей нервной деятельности. М.: Наука, 1962.
50. Green J., Maxwell D. Hippocampal electrical activity. Morphological aspects. // *EEG & Clin. Neurophysiol.*, 1961. V.13. P.837-844.
51. Hughes J.R., Cayaffa J.J. The EEG in patients at different ages without organic cerebral disease. // *EEG & Clin. Neurophysiol.*, 1977. V.42. P.776-784.
52. Lipman I.J., Hughes J.R. Rhythmic mid-temporal discharges (RMTD): An electro-clinical study. // *Epilepsia*, 1969, 10. P.416-417.
53. Maynard S.D., Hughes J.R. A disinclive electrographic entity: Bursts of rhythmical temporal theta. // *EEG & Clin. Neurophysiol.*, 1984. V.15. P.145-150.
54. Nauta W. Hippocampal projections and related neural pathways to the midbrain in the cat. // *Brain*, 1958. V.81. P.219-340.
55. Niedermeyer E. The «Third Rhythm»: alpha-like activity over the midtemporal region. // *Am.J.EEG Technol.*, 1993, 33: P.159-173.
56. Papez J. Visceral brain, its component parts and their connections. // *J. Neur. Ment. Dis.*, 1958. V.126. P.40-52.
57. Routtenberg A. The two-rousal hypothesis: reticular formation and limbic system // *Psychol.Rev.* 1968. V.75. N1. P.51.

58. Tulving E., Markowitsch H., Kapur S., Habib R., Houle S. Novelty encoding networks in the human brain: positron emission tomography data //NeuroReport. 1994. V.5, № 18. P. 2525.

Работа поддержана Российским фондом фундаментальных исследований

(грант № 01-04-49495а) и Российским гуманитарным научным фондом (грант № 02-06-00037а).